UNIVERSITÉ CLAUDE BERNARD - LYON I

U.E.R. MÉDECINE LYON-NORD

Année 1977 - N° 472

Les formes pseudodystrophiques des spondylodiscites de la spondylarthrite ankylosante A propos de deux observations personnelles et de vingt observations de la littérature

THÈSE

présentée
A L'UNIVERSITÉ CLAUDE BERNARD - LYON I
et soutenue publiquement le 24 Octobre 1977
pour obtenir le grade de Docteur en Médecine

par

CHAPPAZ Jean-Claude
né le 2 Juin 1949
à CHAMBÉRY (Savoie)

Editions L'HERMÈS
31 rue Pasteur 69007 LYON

UNIVERSITÉ CLAUDE BERNARD - LYON I

U.E.R. MÉDECINE LYON-NORD

[illegible]

Les formes pseudodystrophiques des spondylodiscites de la spondylarthrite ankylosante
A propos de deux observations personnelles et de vingt observations de la littérature

---

[illegible]

THÈSE

[illegible]

[illegible]

[illegible]

[illegible]

[illegible]

[illegible]

[illegible]

UNIVERSITÉ CLAUDE BERNARD - LYON I

U.E.R. MÉDECINE LYON-NORD

Année 1977 · N°

Les formes pseudodystrophiques des spondylodiscites de la spondylarthrite ankylosante
A propos de deux observations personnelles et de vingt observations de la littérature

---

THÈSE

présentée

A L'UNIVERSITÉ CLAUDE BERNARD · LYON I

et soutenue publiquement le 24 Octobre 1977

pour obtenir le grade de Docteur en Médecine

par

CHAPPAZ Jean-Claude

né le 2 Juin 1949

à CHAMBÉRY (Savoie)

Editions L'HERMÈS

31 rue Pasteur 69007 LYON

UNIV.
LEIDEN
BIBL.

UNIVERSITE CLAUDE BERNARD LYON I

U.E.R. MEDECINE LYON-NORD
8, avenue Rockefeller
69373 LYON CEDEX 2

TABLEAU DU PERSONNEL DE L'UNIVERSITE

Président de l'Université: Professeur D. GERMAIN
Premier Vice-Président: Professeur E. ELBAZ
Deuxième Vice-Président: B. ROUSSET
Troisième Vice-Président: R. LOPEZ

Secrétaire Général: M. RAMBAUD

Unités d'Enseignement et de Recherche de l'Université

MEDECINE Grange-Blanche: Directeur: Docteur SALLE (M.C.A.)
Alexis Carrel: Directeur: Professeur MORNEX
Sud-Ouest: Directeur: Professeur NORMAND
Lyon-Nord: Directeur: Docteur NEIDHARDT (M.C.A.)
Directeur Honoraire: Professeur A. BERTOYE

BIOLOGIE HUMAINE: Directeur: Professeur REVILLARD J.P.
TECHNIQUES DE READAPTATION: Directeur: Docteur MORGON (M.C.A.)
SCIENCES PHARMACEUTIQUES: Directeur: Professeur BIZOLLON C.
SCIENCES ODONTOLOGIQUES: Directeur: Professeur VINCENT R.
INSTITUT REGIONAL D'EDUCATION PHYSIQUE ET SPORTIVE:
Président du Conseil de l'U.E.R.: Professeur R. GUILLET
Directeur: M. MILLON A.
MATHEMATIQUES: Directeur: Professeur E. COMBET
PHYSIQUE: Directeur: Professeur J. DELMAU
CHIMIE ET BIOCHIMIE: Directeur: Professeur J. HUET
SCIENCES DE LA NATURE: Directeur: Professeur R. GINET
SCIENCES PHYSIOLOGIQUES: Directeur: Professeur WORDE J.F.
INSTITUT UNIVERSITAIRE DE TECHNOLOGIE N°1: Directeur: Professeur POUYET B.

INSTITUT UNIVERSITAIRE DE TECHNOLOGIE N°2: Directeur: M. GALLET J.
Directeur E.N.S.A.M.

OBSERVATOIRE: Directeur: M. MONNET Guy

PHYSIQUE NUCLEAIRE: Directeur: Professeur GUSAKOW

MECANIQUE: Directeur: Mlle COMTE BELLOT

UNIVERSITE CLAUDE BERNARD LYON I

U.E.R. MEDECINE LYON-NORD

Thèse de Jean-Claude CHAPPAZ

COMPOSITION DU JURY

PRESIDENT:	M. le Professeur LEJEUNE	U.E.R. LYON-NORD
ASSESSEURS:	M. le Professeur KALB	U.E.R. LYON-NORD
	M. le Professeur BOUVIER	U.E.R. SUD-OUEST
	M. le Dr MEUNIER (M.C.A.)	U.E.R. ALEXIS-CARREL

A ma femme.

A mes parents.

En témoignage de ma profonde reconnaissance et de toute mon affection.

A ma grand-mère.

A mon grand- oncle.

A toute ma famille.

A mes amis.

A notre Président de thèse, Monsieur le Professeur E. LEJEUNE.

En reconnaissance du grand honneur qu'il nous fait d'accepter la présidence de cette thèse.

C'est dans son service, en qualité de stagiaire, que notre premier contact avec les malades fut établi.

Par la suite, il sut, grâce à ses qualités de maître, nous passionner pour la rhumatologie.

Qu'il nous soit permis de lui adresser ici l'expression de notre profonde gratitude et de notre très grand respect.

A nos juges

Monsieur le Professeur J.C. KALB

Au cours du semestre passé dans son service, il a su nous révéler par ses qualités humaines et son efficacité tant diagnostique que thérapeutique, les bases mêmes de la pratique médicale.

Il a bien soulu siéger dans notre jury; qu'il en soit vivement remercié et qu'il trouve ici l'expression de notre respectueuse reconnaissance.

Monsieur le Professeur M. BOUVIER

Nous le remercions vivement de la confiance qu'il nous a témoignée en nous proposant le sujet de cette thèse, et de l'aide précieuse qu'il nous a apportée pour son élaboration.

Il a su nous guider tout au long de ce travail.

L'année passée dans son service nous a permis d'apprécier ses profondes connaissances et ses qualités de maître.

Nous lui exprimons ici notre fidèle attachement et notre plus vive gratitude.

Monsieur le Maître de Conférences Agrégé P. MEUNIER

Nous tenons à le remercier pour l'enseignement qu'il nous a prodigué et pour avoir bien voulu juger ce travail. Nous l'assurons de notre sincère considération.

A Monsieur le Docteur J.P. DUIVON

Qui nous a présenté les deux malades faisant l'objet de nos observations personnelles.

A nos maîtres dans les hôpitaux:

Monsieur le Docteur GARDE
Monsieur le Professeur TRAEGER
Monsieur le Professeur MOULIN
Monsieur le Professeur KALB

A leurs Assistants, Internes et Infirmières

Aux Chirurgiens et Médecins de la Clinique du Tonkin où j'ai effectué mon stage de fin d'étude.

SERMENT D'HIPPOCRATE

En présence des Maîtres de cette Faculté, de mes chers condisciples, devant l'effigie d'Hippocrate.

Je promets et je jure d'être fidèle aux lois de l'honneur et de la probité dans l'exercice de la Médecine.

Je donnerai mes soins à l'indigent et n'exigerai jamais un salaire au-dessus de mon travail, je ne participerai à aucun partage clandestin d'honoraires.

Admis dans l'intérieur des maisons, mes yeux ne verront pas ce qui s'y passe, ma langue taira les secrets qui me seront confiés et mon état ne servira pas à corrompre les mœurs, ni à favoriser les crimes.

Je ne permettrai pas que des considérations de religion, de nation, de race, de parti ou de classe sociale viennent s'interposer entre mon devoir et mon patient.

Je garderai le respect absolu de la vie humaine.

Même sous la menace, je n'admettrai pas de faire usage de mes connaissances médicales contre les lois de l'humanité.

Respectueux et reconnaissant envers mes Maîtres, je rendrai à leurs enfants l'instruction que j'ai reçue de leurs pères.

Que les hommes m'accordent leur estime si je suis fidèle.

Que je sois couvert d'opprobre et méprisé de mes confrères si j'y manque.

PLAN

INTRODUCTION 20
HISTORIQUE 21
OBSERVATIONS PERSONNELLES 23
OBSERVATIONS DE LA LITTERATURE 37
ETUDE CLINIQUE ET BIOLOGIQUE 47
I - ETUDE CLINIQUE 47
1 - LES ANTECEDENTS 47
2 - AGE ET SEXE 47
3 - DELAI D'APPARITION PAR RAPPORT AU DEBUT DE LA SA 48
4 - FREQUENCE 50
5 - SIGNES CLINIQUES 50
a - LE CONTEXTE SPONDYLARTHRITIQUE 50
b - LA TRADUCTION CLINIQUE DE LA SPONDYLODISCITE 51
II - ETUDE BIOLOGIQUE 51
1 - LA VITESSE DE SEDIMENTATION SANGUINE 51
2 - LE GROUPE HLA 51
ETUDE RADIOLOGIQUE ET SCINTIGRAPHIQUE 53
I - ETUDE RADIOLOGIQUE 53
1 - CONTEXTE RADIOLOGIQUE GENERAL 53
A - LES LESIONS SACROILIAQUES 53
B - LA SYNDESMOPHYTOSE EN DEHORS DES FOYERS DE SPONDYLODISCITE 53
C - LES AUTRES SIGNES VERTEBRAUX 54
2 - LES SIGNES RADIOLOGIQUES DE LA SPONDYLODISCITE 54
A - ASPECT DES LESIONS 54

a - L'EROSION GEODIQUE 54
b - L'OSTEOSCLEROSE PERI LESIONNELLE 54
c - LE PINCEMENT DISCAL 54
d - LA SYNDESMOPHYTOSE 54
B - LOCALISATION DES LESIONS 54
II - ETUDE SCINTIGRAPHIQUE 55
EVOLUTION 56
1 - EVOLUTION CLINIQUE 56
2 - EVOLUTION RADIOLOGIQUE 56
DIAGNOSTIC DIFFERENTIEL ET PROBLEMES NOSOLOGIQUES .. 57
I - DISCOSPONDYLITES INFECTIEUSES ET MAL DE POTT 57
II - DISTROPHIES RACHIDIENNES DE CROISSANCE 57
- arguments radiologiques 57
- arguments évolutifs 58
- arguments hystologiques 58
CONCLUSION 59
INDEX DES TABLEAUX 61
INDEX DES FIGURES 62
BIBLIOGRAPHIE 63

INTRODUCTION

Portant sur la découverte de lésions géodiques creusant les plateaux vertébraux et les régions sous chondrales, s'ouvrant dans des espaces discaux pincés et entourées d'une zone de condensation osseuse chez des sujets atteints de spondylarthrite ankylosante (SA), notre étude présente 2 cas personnels ainsi que 20 cas sélectionnés dans les publications concernant les spondylodiscites de la SA.

Nous verrons après l'analyse clinique, radiologique et histologique, quelles sont les difficultés pour éliminer les autres diagnostics possibles, quels sont les arguments qui permettent de considérer comme probable l'appartenance de telles lésions à la SA et de définir leur situation nosologique.

Devant l'indécision terminologique de la littérature pour désigner de telles lésions, nous proposons la dénomination de «spondylodiscite pseudodystrophique», car leur aspect radiologique nous a paru très proche de celui des séquelles des épiphysites rachidiennes.

HISTORIQUE

Si l'existence des lésions destructives discovertébrales au cours de la SA est connue depuis 1937, ce n'est en fait qu'en 1956 que *LOUYOT* (16) fait la première allusion aux érosions géodiques des plateaux vertébraux dans ce contexte pathologique.

En 1960, la thèse de *LANHAM* (15) consacrée à 11 cas de spondylodiscite de la SA, fait état de 4 observations classées dans les formes «précoces, atypiques ou incomplètes» qui correspondent à notre étude.

En 1963, *COSTE* (2) publie 5 cas de spondylodiscite de la SA dont l'un présente des lésions géodiques en miroir au niveau des deux étages vertébraux et dont l'évolution sera suivie pendant 5 ans.

En 1964, plusieurs travaux rapportent des cas comparables aux nôtres :

- la thèse de *JUVIN* (14) traite de l'observation d'un tuberculeux récent et guéri, porteur d'une SA, chez qui l'on découvre des lésions de spondylodiscite étagées du rachis lombaire. L'auteur en rattachant ces images à la SA, décrit parmi divers aspects, un étage discal présentant une érosion évoquant une hernie de Schmorl.
- la thèse de *PRATS* (18) rapporte 15 cas de spondylodiscite de la SA, dont 2 sont à type d'érosion géodique des plateaux vertébraux.
- *STREDA* (23) dans l'étude de 250 SA trouve 38 spondylodiscites dont 2 ont une forme rappelant le nodule de Schmorl.
- *GUERIN* et *SICHERE* (9), dans une publication consacrée au diagnostic différentiel des dystrophies rachidiennes de croissance, font état de deux cas de spondylodiscite de la SA dont la forme rappelle la hernie intra spongieuse.

En 1966, *DILHMANN* (5) relève parmi 549 observations de SA, 15 cas de spondylodiscite dont 2 ont un aspect évoquant une hernie de Schmorl.

En 1972, *CAWLEY* (1) propose une nomenclature des différents types de spondylodiscite de la SA:

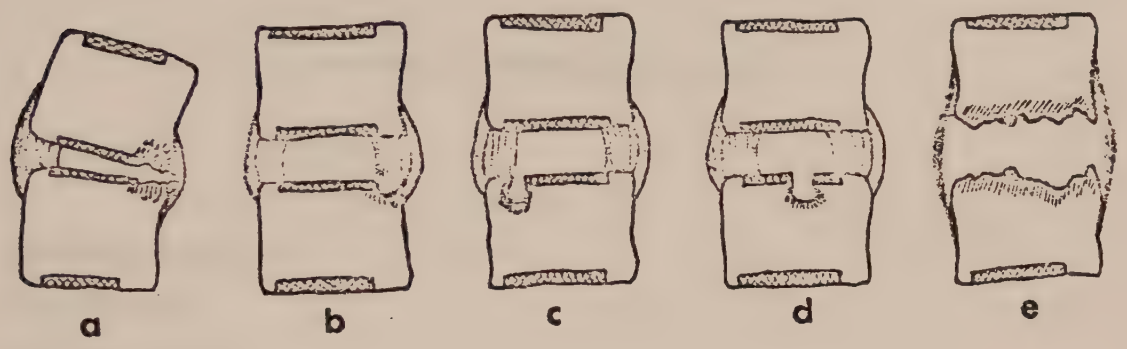

Différents types de lésions destructives des spondylodiscites de la SA d'après Cawley (1).

Parmi 17 observations, 3 montrent des lésions du type C et D, et l'une d'elle fait l'objet d'une étude histologique.

La même année, *WLODZIMIERZ* (25) publie 21 observations de spondylodiscite au cours de la SA dont l'une se présente sous la forme de deux érosions géodiques en miroir.

L'année 1975 est marquée d'une part par le travail essentiellement anatomique de *FRANCOIS* (7) dans lequel on trouve une étude histologique des érosions géodiques de la SA chez 2 sujets, et par l'étude clinique de *DOURY* (6) consacrée aux formes «pseudo pottiques» des spondyloscites de la SA.

OBSERVATIONS PERSONNELLES

OBSERVATION N°1

(OBS N°4524)

Mr LAN... 29 ans

dessinateur industriel

Hospitalisation le 3 novembre 1976 pour suspicion radiographique de mal de pott lombaire.

1 - ANTECEDENTS

- Depuis 1966, après une tuberculose pulmonaire d'un membre de sa famille, le malade est l'objet d'une surveillance annuelle (CUTI).
- En 1969, lumbago d'effort suivi de scialtagies bilatérales tronquées sans caractère inflammatoire net, qui évolueront pendant 2 ans.
- A partir de 1971, à cette symptomatologie succèdent des lombalgies chroniques de caractère mécanique.
- L'interrogatoire ne révèle aucun antécédent de psoriasis ou de syndrome de Fiessinger - Leroy - Reiter.

2 - HISTOIRE ACTUELLE

Elle débute en juin 1976: aggravation nette et brutale des douleurs lombaires avec raideur rachidienne. Cet état persiste pendant 5 mois et conduit à l'hospitalisation.

3 - EXAMEN CLINIQUE

Il existe une raideur importante de la région lombaire (indice de Schober = 10/11) qui cèdera sous kétoprofène et la présence d'une inflexion latérale gauche est discutée. Les autres segments rachidiens sont normaux et l'ampliation thoracique est à 9 Cm.

Par ailleurs, le reste du bilan clinique s'avère négatif, avec conservation d'un bon état général.

4 - BILAN RADIOGRAPHIQUE

a - **Les radiographies des articulations sacro iliaques** affirment le diagnostic de SA: Sacroiléite bilatérale avec pseudo élargissement de l'interligne articulaire, aux berges floues et encochées, et condensation osseuse sous jacente (Stade II) (Fig.1).

Fig.1: Sacroiléite bilatérale au stade II (OBS N°1 - 1976)

b - **Les radiographies standard de la colonne lombaire**: révèlent sur les clichés de profil, à la partie antérieure et juste sous le plateau supérieur du corps vertébral de L4, une perte de substance ovalaire entourée d'une zone de condensation. Le disque L3-L4 est légèrement pincé (Fig.2).

Une image semblable, plus discrète et aux contours plus indécis, est visible à la partie moyenne du plateau supérieur de L3, avec pincement plus marqué du disque L2-L3.

Ces images sont inapparentes sur les clichés de face.

Fig.2: images de perte de substance sous jacente aux plateaux supérieurs de L3 et L4. Pincements discaux L2-L3 et L3-L4 (OBS N°1 - 1976)

c - **Les tomographies** confirment et précisent les lésions qui se présentent comme des géodes ouvertes largement dans l'espace discal (Fig.3 et 4).

Sur les vues de face, la perte de L4 est paramédiane droite, alors que celle de L3 est franchement médiane.

Fig.3: aspect tomographique des lésions qui se pr ntent comme de véritables géodes largement ouvertes dans l'espace discal (OBS N° 1 - 1976)

d - **Les radiographies centrées sur la charnière dorsolombaire** montrent au niveau D11-D12 un pincement discal global et un grignotement des plateaux vertébraux évoquant un aspect classique de spondylodiscite de la SA, malgré la présence d'une syndesmophytose marginale (Fig.4, a et b).

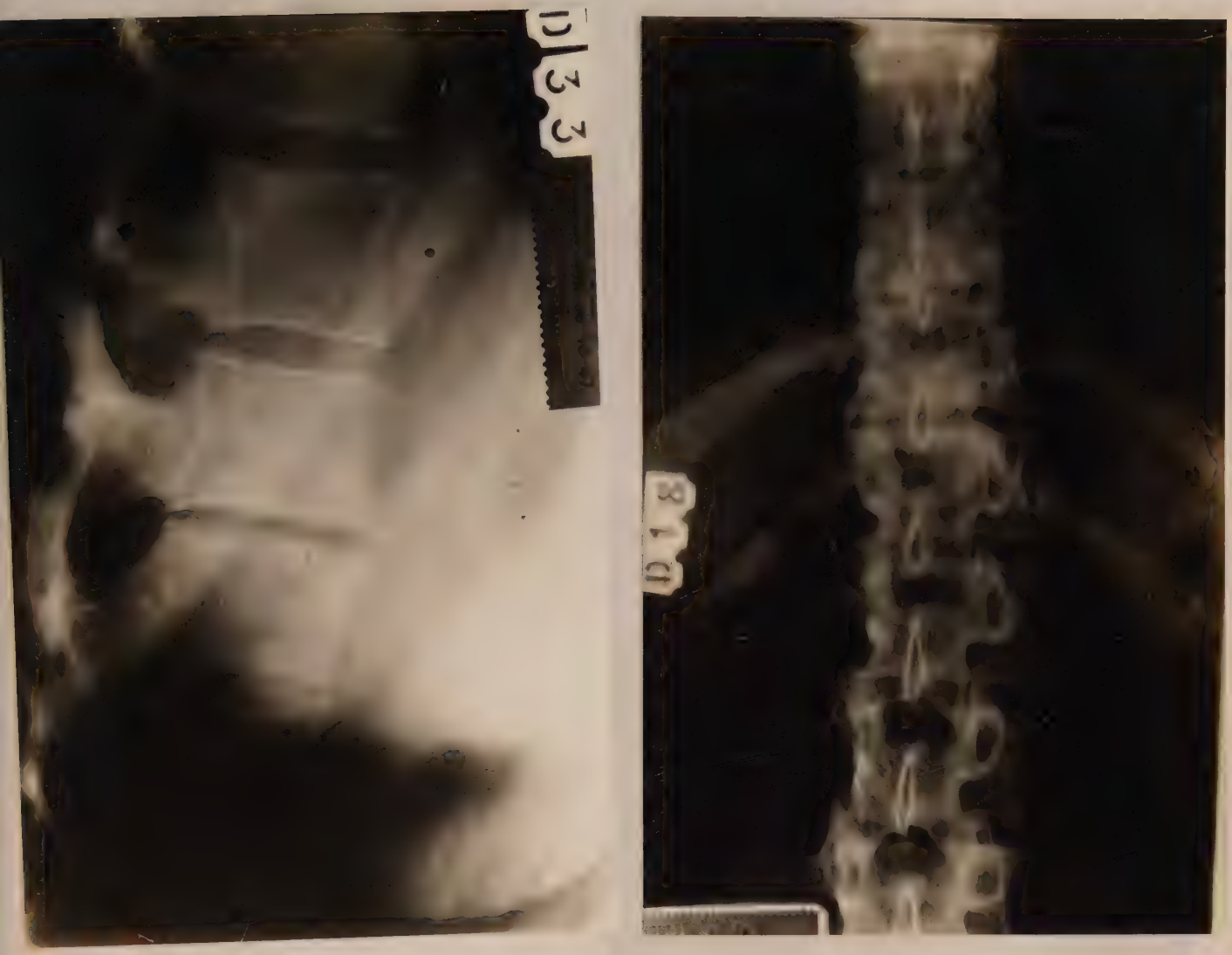

Fig.4: Clichés centrés sur la charnière dorso lombaire: Pincement discal D11-D12 avec grignotement des plateaux vertébraux (a) et syndesmophytose marginale droite (b) (OBS N°1 - 1976)

e - **L'analyse rétrospective de clichés radiographiques datant de 1973** (Fig.5, a et b) est alors fondamentale, car, si l'on découvre une atteinte des deux sacroliaques déjà patente (a) avec début d'estompage de l'interligne (surtout gauche), ces clichés objectivent l'intégrité du rachis lombaire à cette époque (b).

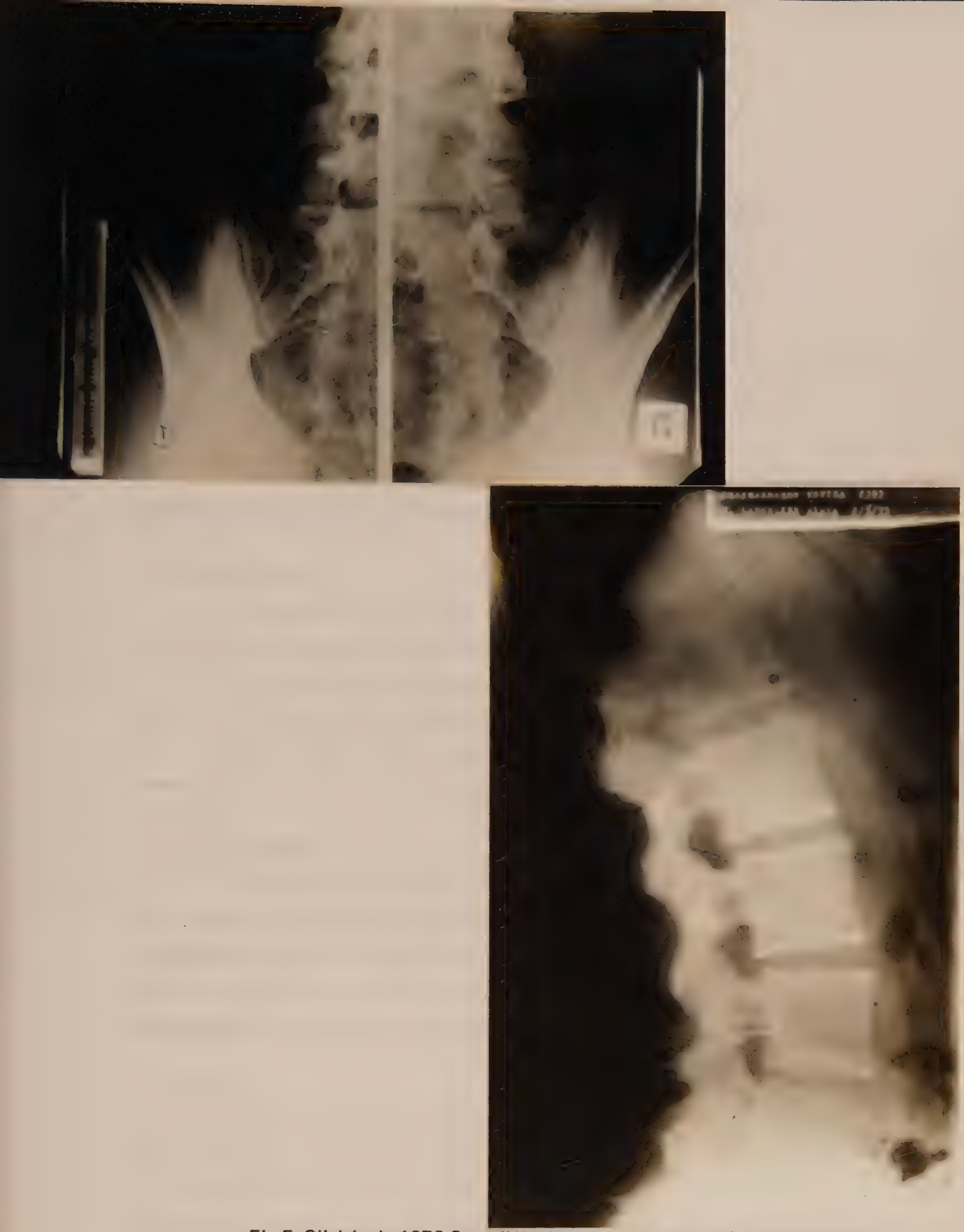

Fig.5: Clichés de 1973.Sacroiléite bilatérale au stade I (a).
Intégrité du rachis lombaire (b) (OBS N°1)

5 - BILAN BIOLOGIQUE

VS = 8mm/h N.F. et électrophores des protéines sanguines normales

BW négatif Addis normal

cuti+ (BCG antérieur)

recherche de BK dans les urines négative

test de Wright et ASL, ASH, ASK négatifs

groupage leucocytaire: A2, A3, B5, B7.

6 - SCINTIGRAPHIE OSSEUSE AU TECHNECIUM

Elle révèle une hyperfixation des deux sacro iliaques, à prédominance gauche, et une hyperfixation hétérogène des trois dernières vertèbres lombaires.

7 - EVOLUTION

Au terme de ce bilan, un traitement anti inflammatoire non stéroidien (Kétoprofène: 2 injections par jour) fut instauré.

Quelques jours après sa sortie du service, le malade ne présente plus aucun trouble fonctionnel et arrête de lui-même le traitement.

Les contrôles radiographiques pratiqués 1 mois, puis 6 mois après la découverte des lésions montre leur parfaite stabilité.

8 - CONCLUSION

Le diagnostic de spondylodiscite atypique de la SA est retenu sur l'atteinte des deux sacroiliaques, la présence d'une syndesmophytose rachidienne, l'aspect scintigraphique, la stabilité des lésions vertébrales et leur absence sur les clichés antécédents, ce qui permet d'éliminer d'une part une discospondylite microbienne, et d'autre part d'éventuelles séquelles d'épiphysite de croissance.

9 - RESUME

Un homme de 29 ans, avec antécédent de lumbago d'effort à l'âge de 21 ans, présente des lombalgies accompagnées de raideur rachidienne. En concrétisant un contexte de SA (sacroiléite bilatérale et syndesmophytose rachidienne) le bilan radiologique montre une érosion géodique du plateau vertébral supérieur de L3 et de L4. Le diagnostic de spondylodiscite atypique de la SA est retenu devant la stabilité de ces lésions et leur absence sur des clichés antérieurs, éliminant ainsi une discospondylite microbienne ou d'éventuelle séquelles d'épiphysite de croissance.

OBSERVATION N°2
(OBS N°4624)
Mr AOU... 29 ans
chaudronnier

Hospitalisation le 3 janvier 1977 pour lombalgies et images radiographiques de géodes sur plusieurs plateaux vertébraux.

1 - ANTECEDENTS

- Pleurésie virale traitée en 1974 dans un service spécialisé (Pr. Kalb).
- Pas de notion de Psoriasis ou de syndrome de Fiessinger - Leroy - Reiter.

2 - HISTOIRE ACTUELLE

Elle remonte à 1972 par l'apparition de douleurs rétrotochanteriennes gauches, de type mécanique, évoluant par poussées et cédant bien avec la phenylbutazone.

L'année suivante, à la suite d'un effort précis, apparition de lombalgies alors que les douleurs fessières se bilatéralisent. Cette nouvelle symptomatologie survient essentiellement au réveil, nécessitant un long dérouillage (3 à 4 heures). La phenylbutazone est toujours très efficace. (Aucun autre anti-inflammatoire non stéroidien n'a cependant été employé). Ces épisodes douloureux alternent avec des périodes de rémission totale.

En décembre 1976, des clichés rachidiens pratiqués lors d'un nouvel épisode aigu montre des anomalies qui conduisent à l'hospitalisation.

3 - EXAMEN CLINIQUE

Il est totalement négatif, la crise douloureuse ayant été jugulée par la prise de phenylbutazone. La colonne vertébrale est souple (indice de Schober = 10/15) et l'ampliation thoracique est normale. L'état général est bon.

4 - BILAN RADIOGRAPHIQUE

a - **Les radiographies standard de la colonne lombaire** qui paraissent normales sur les clichés de face, mettent en évidence sur les clichés de profil, une petite image géodique juste sous le plateau supérieur de L3, à sa partie paramédiane antérieure, cernée d'un halo de condensation. Le disque L2-L3 est relativement pincé par rapport aux disques sous jacents qui sont nettement ballonisés.

Un aspect identique, mais plus discret, est retrouvé aux deux étages sus jacents, avec petite géode du plateau supérieur de L1 et de L2, et pincement des disques correspondants (Fig.6).

Il n'existe pas de syndesmophytose rachidienne et la colonne dorsale est normale.

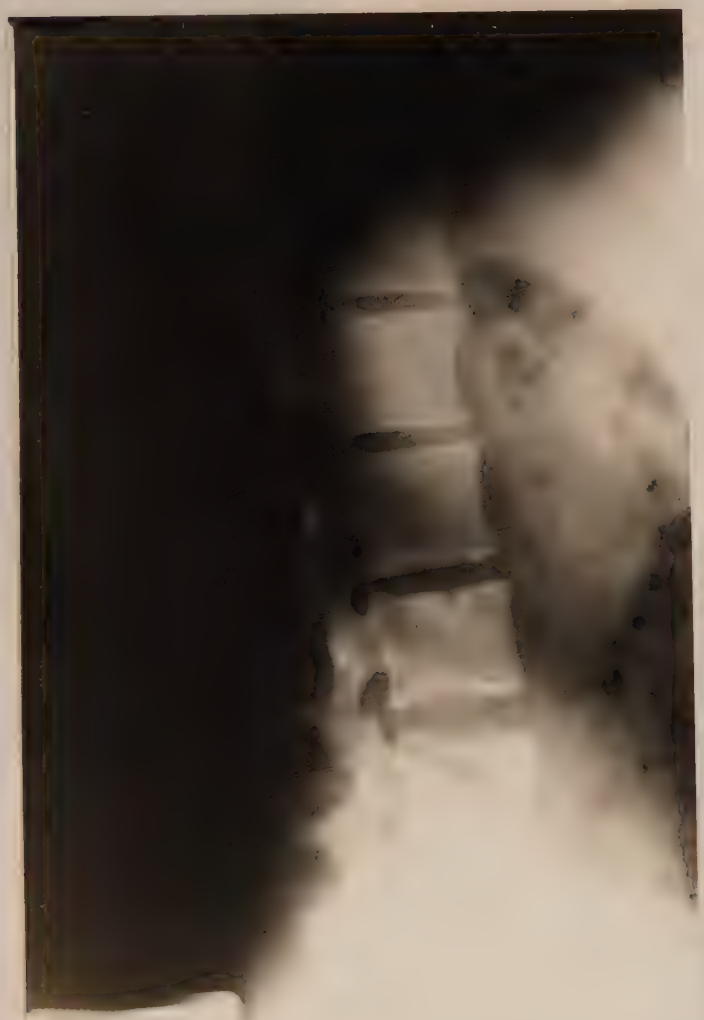

Fig.6: discrète image géodique des plateaux supérieurs de L1, L2 et L3, avec pincement des disques correspondants. Légère abrasion de l'angle antéro supérieur de L4 (OBS N°2 - 1976)

b - **Les tomographies** de la colonne lombaire mettent en évidence des lésions plus diffuses, intéressant le plateau supérieur de D 12, L1, L2, L3, et le plateau inférieur de D11 et L1 (Fig.7).

Les géodes, de siège paracentral, s'ouvrent dans des espaces discaux nettement pincés. Elles sont entourées d'une réaction condensante.

Il existe par ailleurs une abrasion de l'angle antéro supérieur de L4 avec

Fig.7: Tomographies précisant l'aspect et l'extension des lésions
(OBS N°2 - 1976)

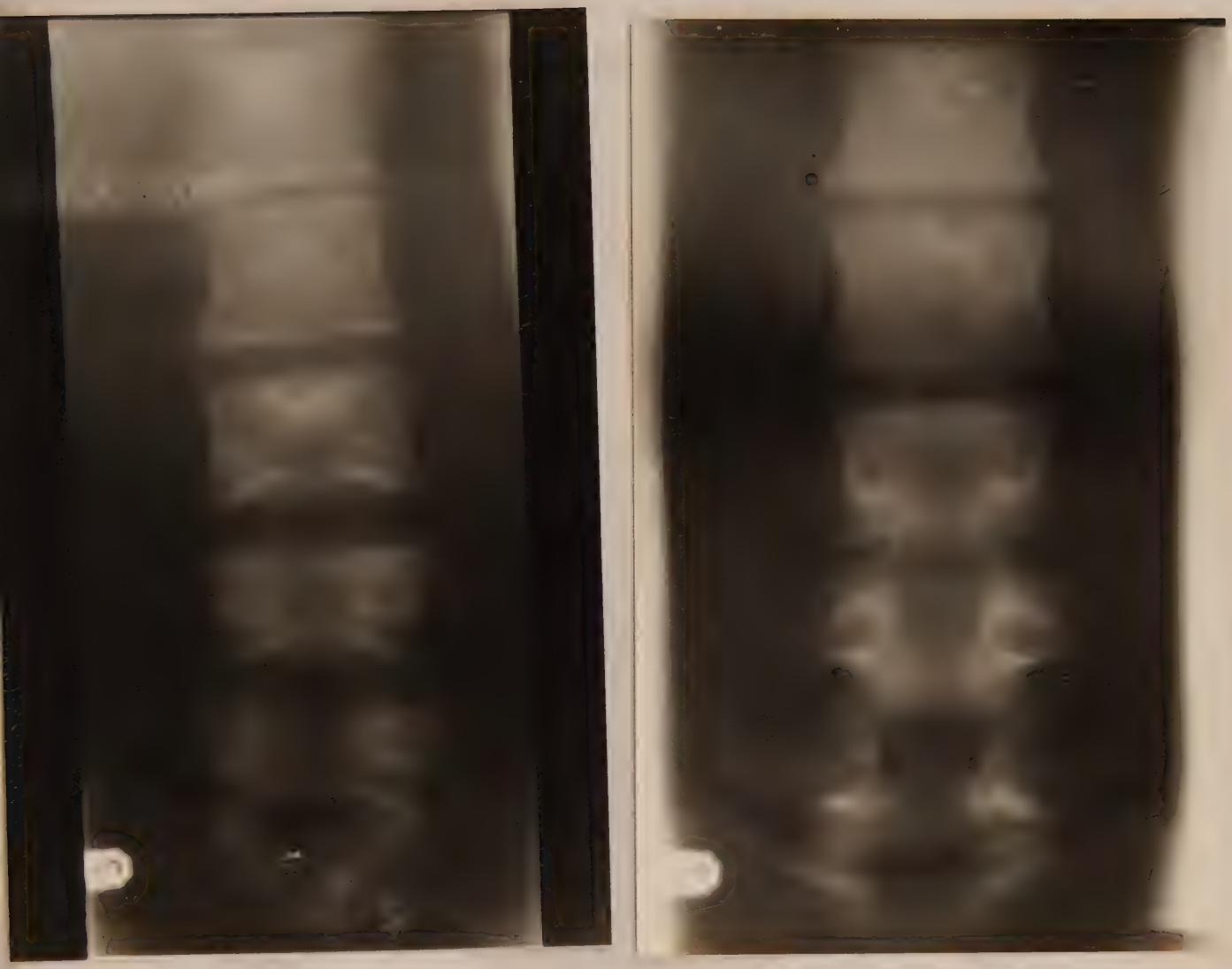

Fig.7: tomographies précisant l'aspect et l'extension des lésions
(OBS N°2 - 1976)

condensation sous jacente déjà visible sur le cliché simple.

c - **Les clichés du bassin** montrent surtout à gauche un pseudo élargissement de l'interligne sacroiliaque avec ostéoporose sous chondrale et bords flous signant une sacroiléite bilatérale au stade 1 (Fig.8).

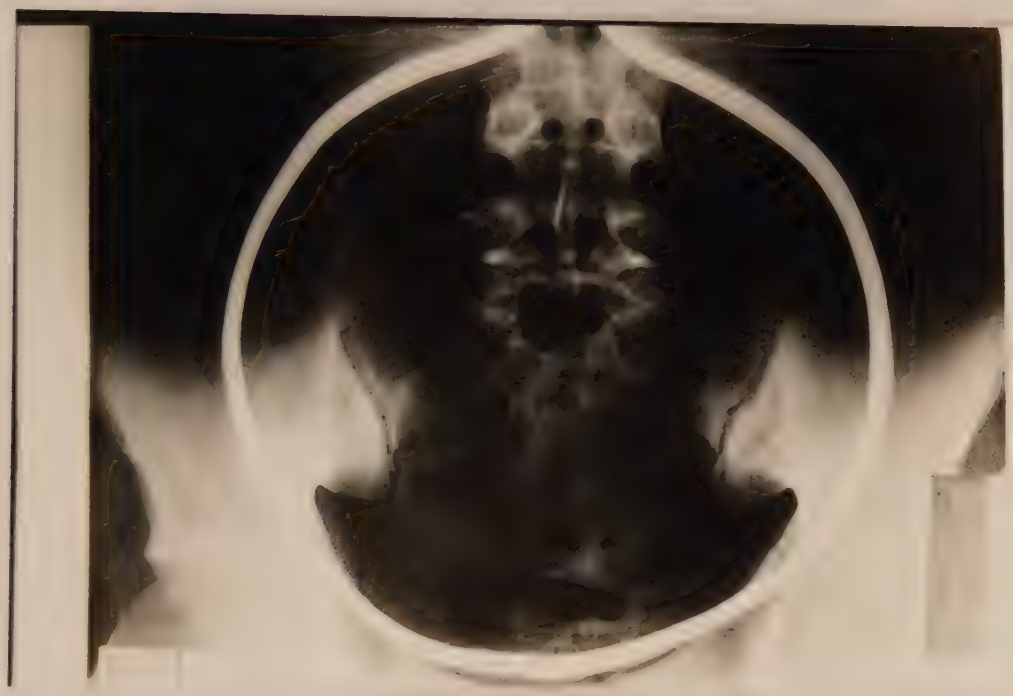

Fig.8: Sacroiléite bilatérale au stade I (OBS N°2 - 1977)

d - **L'examen rétrospectif de clichés pris en 1973** met en évidence l'intégrité, à cette date, des articulations sacro iliaques et du rachis lombaire (Fig.9).

Fig.9 : Intégrité du rachis lombaire en 1973 (OBS N°2)

5 - BILAN BIOLOGIQUE

VS = 11mm/h N.F. et électrophorese des protéines sanguines normales

Cuti+ + (B.C.G. à l'âge de 11 ans et cuti semblable 2 ans auparavant)

(Pr Kalb)

le groupage leucocytaire est A2, A9, B12.

6 - SCINTIGRAPHIE OSSEUSE AU TECHNECIUM

Hyperfixation asymétrique des deux sacroiliaques, la gauche étant plus hyperfixiante que la droite. Le rapport de fixation entre la sacroiliaque gauche et la zone témoin (vertèbre) atteint 1,4. Pas de fixation rachidienne.

7 - EVOLUTION

Le malade sort du service sans traitement mais avec une surveillance étroite. Revu au bout de 3 mois, il doit prendre à cette époque 1 suppositoire de phenylbutazone tous les soirs, devant la réapparition du syndrome algique.

8 - CONCLUSION

Le diagnostic de spondylodiscite atypique de la SA est retenu sur la présence d'une sacroiléite bilatérale au stade I, l'aspect scintigraphique, et l'absence de lésion vertébrale sur les clichés antécédents ce qui permet d'éliminer, comme pour le malade précédent, des séquelles d'épiphysite de croissance et une discospondylite microbienne.

9 - RESUME

Un homme de 29 ans présente depuis l'âge de 24 ans des douleurs rétrotrochantériennes gauches. Un an plus tard, après un effort, apparition de lombalgies bien calmées par la phenylbutazone, alors que les douleurs fessières se bilatéralisent. Lors d'un épisode douloureux, un bilan radiologique montre des érosions géodiques des plateaux vertébraux supérieurs de D12, L1, L2, L3, et des plateaux inférieurs de D1 et L1. Le diagnostic de spondylodiscite atypique de la SA est porté devant l'existence d'une sacroiléite au stade I, l'aspect scintigraphique, la stabilité des lésions rachidiennes et leur absence sur des clichés antérieurs, éliminant ainsi d'éventuelles séquelles d'épiphysite de croissance, ou une disco spondylite microbienne.

LES OBSERVATIONS DE LA LITTERATURE

Si l'on exclut celles de Doury (6) les autres observations de la littérature sont souvent incomplètes, car intégrées au sein d'études générales consacrées aux spondylodiscites de la SA.

OBSERVATION N°3
LANHAM (15) 1960

Homme de 24 ans. Depuis 6 mois, sciatalgies bilatérales et depuis 2 mois lombalgies hautes, avec raideur lombaire. VS = 27mm/h. *Eléments du diagnostic de SA*: sacroiléite bilatérale au stade 1, coxite bilatérale débutante, arthrite des articulations postérieures lombaires; pas de syndesmophytose rachidienne. *Les lésions de spondylodiscite*: elles siègent au niveau de l'espace L2-L3, et associent un pincement du disque et une petite ulcération de la partie centrale du plateau inférieur de L2, avec réaction condensante de pourtour.

OBSERVATION N°4
LANHAM (15) 1960

Homme de 43 ans. Dorsalgies et cervicalgies intermittentes depuis l'âge de 28 ans. Iritis à 41 ans. Lombalgies intenses depuis 6 mois avec raideur lombaire. VS = 18mm/h. *Eléments du diagnostic de SA*: arthrite sacroiliaque bilatérale, syndesmophytose rachidienne. *Les lésions de spondylodiscite*: atteinte du disque L1-L2 avec pincement discal et érosion cernée d'une zone de condensation au niveau de la partie moyenne du plateau inférieur de L1 et supérieur de L2.

OBSERVATION N°5
LANHAM (15) 1960

Homme de 19 ans. Lombalgies depuis 1 an, aggravées depuis 3 mois avec rigidité rachidienne et douleur à la pression des deux sacroiliaques. VS = 32mm/h. *Eléments du diagnostic de SA*: sacroileite bilatérale au stade 1 sans syndesmophytose. *Les lésions de spondylodiscite* se situent au niveau des disques L3-L4 et L4-L5: pincements discaux, érosion géodique du plateau inférieur de L4 avec condensation osseuse péri lésionnelle; même aspect, plus discret, du plateau inférieur de L3.

OBSERVATION N°6
LANHAM (15) 1960

Observation assez particulière. Femme de 65 ans. Depuis 3 ans, rachialgies diffuses et sciatalgies dans un contexte de SA diagnostiquée à cette date. A 64 ans, installation de cervicalgies et consultation 1 an après. VS = 115mm/h. *Eléments du diagnostic de SA*: sacroiléite bilatérale, pas de syndesmophytose rachidienne. *Les lésions de spondylodiscite* se trouvent au niveau des disques C2-C3 et C3-C4: pincements discaux, ulcération géodique et floue de la partie moyenne du plateau inférieur de C2 et de C3, et du plateau supérieur de C4; condensation périlésionnelle discrète.

OBSERVATION N°7
COSTE (2) 1963

Homme de 50 ans. Lombalgies nocturnes depuis un traumatisme discret 1 an auparavant. Cyphose dorsale, raideur rachidienne importante. VS = 25mm/h. *Eléments du diagnostic de SA*: sacroiléite bilatérale et syndesmophytose étagée. *Les lésions de spondylodiscite* frappent D11-D12 et D12-L1 avec géodes en miroir s'ouvrant dans l'espace discal et condensation péri lésionnelle. Pas de syndesmophytose ni de pincement discal évident à ces étages. L'auteur insiste sur la ressemblance de ces lésions avec certaines hernies intra spongieuses. Cinq ans plus tard: progression «importante» de ces lésions, vers un aspect classique de spondylodiscite.

OBSERVATION N°8
JUVIN (14) 1964

Homme de 37 ans, traité pour tuberculose pulmonaire 1 an avant de consulter en rhumatologie pour douleurs de la région dorso lombaire faisant soupçonner un mal de Pott. Le rachis est enraidi. VS = 60 mm/h. *Eléments du diagnostic de SA*: sacroiléite bilatérale au stade II et syndesmophytose rachidienne (déjà visible 4 ans auparavant). *Les lésions de spondylodiscite* siègent au niveau du disque D11-D12: pincement discal, «enfoncement localisé à la partie gauche du plateau vertébral inférieur de D11 évoquant une hernie de Schmorl» avec condensation diffuse et irrégulière péri lésionnelle. Les étages D9-D10, D10-D11 et D12-L1 sont également atteints, mais les lésions de spondylodiscite sont très étendues et ne correspondent donc pas à la forme que nous décrivons. La possibilité d'association de plusieurs types de spondylodiscite sur un même rachis est ainsi authentifiée. Traitement: phenylbutazone. Amélioration rapide du tableau clinique.

OBSERVATION N°9
PRATS (18) 1964

Homme de 36 ans, lombalgies et cervicalgies. Rigidité lombaire à l'examen. VS = 37mm/h. *Eléments du diagnostic de SA*: sacroiléite bilatérale au stade II et syndesmophytose de la charnière dorso-lombaire et du rachis cervical. *Les lésions de spondylodiscite* intéressent l'espace L2-L3: pincement discal, condensation marginale des plateaux à la partie postérieure desquels se trouvent de petites géodes en miroir; pas de syndesmophytose à ce niveau.

OBSERVATION N°10
PRATS (12) 1964

Homme de 28 ans. Neuf ans auparavant: iritis, lombalgies et diagnostic de SA. Lors de l'hospitalisation, douleurs rachidiennes diffuses avec enraidissement marqué. VS = 24mm/h. *Eléments du diagnostic de SA*: sacroiléite bilatérale au stade III avec syndesmophytose en L1-L2 et du rachis cervical. *Les lésions de spondylodiscite* consistent en un pincement discal L4-L5 avec condensation marginale du plateau inférieur de L4 creusé d'une géode importante s'ouvrant dans l'espace discal;

même aspect des espaces D8-D9, D9-D10, D10-D11, où les géodes ont la particularité d'être en miroir.

OBSERVATION N°11
STREDA (23) 1964

Homme de 41 ans. SA depuis 2 ans. Examen clinique lors de l'hospitalisation: raideur rachidienne. VS non rapportée. *Eléments du diagnostic de SA*: sacroiléite bilatérale au stade «III class b)», syndesmophytose rachidienne. *Les lésions de spondylodiscite*: ulcération arrondie entourée d'une zone de condensation du plateau inférieur de D8, géode plus discrète en regard de la précédente sur le plateau supérieur de D9, pincement discal D8-D9. Extension des lésions deux ans plus tard, ce qui conduit l'auteur à éliminer l'hypothèse de simples hernies de Schmorl.

OBSERVATION N°12
STREDA (23) 1964

Homme de 28 ans. SA diagnostiquée depuis 2 ans. Enraidissement du rachis. VS non communiquée. *Eléments du diagnostic de SA:* sacroiléite bilatérale au stade «IV class b», syndesmophytose rachidienne. *Les lésions de spondylodiscite*: pincement discal D10-D11, encoche du plateau vertébral inférieur de D10. L'auteur élimine une éventuelle séquelle d'épiphysite de croissance devant le caractère unique de cette lésion et la présence d'une condensation péri lésionnelle.

OBSERVATION N°13
GUERIN et SICHERE (9) 1964

Homme d'âge non précisé présentant une SA «peu évoluée». *Eléments du diagnostic SA*: sacroiléite bilatérale et syndesmophytose rachidienne. *Les lésions de spondylodiscite* siègent sur un disque lombaire (non précisé): géodes en miroir des plateaux vertébraux cernées d'une zone d'ostéosclérose; pas de syndesmophytose au niveau du foyer lésionnel ni de pincement distal patent.

OBSERVATION N°14
GUERIN et SICHERE (9) 1964

Homme d'âge inconnu atteint de SA «peu évoluée» depuis une date non précisée. *Les lésions de spondylodiscite*: Au niveau du plateau supérieur de deux vertèbres lombaires consécutives, présence d'une image géodique entourée d'une zone de condensation osseuse; pas de pincement discal évident ni de syndesmophytose à ce niveau.

OBSERVATION N°15
DIHLMANN (5) 1966

Homme de 38 ans. SA diagnostiquée à l'âge de 36 ans avec sacroiléite bilatérale et simple condensation sans érosion du plateau vertébral inférieur de L4. Lors de l'hospitalisation 2 ans plus tard, *lésions de spondylodiscite*: érosion géodique au sein de la zone de condensation, se raccordant à angle aigu avec le plateau vertébral et pincement L4-L5. Apparition d'une syndesmophytose sur l'angle antéro supérieur de L3. Pas de syndesmophytose L4-L5. De nouvelles radiographies pratiquées 2 ans plus tard témoignent de la stabilité des lésions.

OBSERVATION N°16
DILHMANN (5) 1966

Homme de 27 ans. SA dont la date de début est indéterminée. Raideur rachidienne. VS = 30mm/h. *Eléments du diagnostic de SA*: sacroiléite bilatérale et syndesmophytose rachidienne peu étendue. *Les lésions de spondylodiscite*: érosion géodique assez importante du plateau vertébral supérieur de L3, de siège rétro marginal antérieur, avec ostéocondensation péri lésionnelle et pincement L2-L3; absence de syndesmophytose à ce niveau.

OBSERVATION N° 17
WLODZIMIERZ (25) 1972

Homme de 31 ans. SA dont l'auteur fixe le début 14 ans auparavant, en 1949: gonalgies régressives et rachialgies chroniques. En 1951: douleurs des deux sacroiliaques. Traitement par cortisone, salicylés et massages. En 1965, aggravation nette des douleurs rachidiennes (dorso lombaires en particulier). VS = 35mm/h. *Elément du diagnostic de SA*: sacroiléite bilatérale au stade II et syndesmophytose rachidienne. *Les lésions de spondylodiscite*: deux géodes en miroir siègent au niveau de l'espace D10-D11 qui est pincé, condensation péri lésionnelle, absence de syndesmophyte à cet étage. Un an plus tard, extension du processus destructif avec augmentation des érosions géodiques et large condensation périphérique, imposant le port d'un lombostat.

OBSERVATION N° 18
CAWLEY (1) 1972

Homme de 46 ans. Depuis 4 ans, SA se traduisant par des dorso lombalgies. *Eléments du diagnostic de SA*: sacroiléite bilatérale. *Les lésions de spondylodiscite*: géodes creusées au centre des plateaux vertébraux au niveau des espaces D10-D11 et D11-D12, pincements discaux, zone d'ostéosclérose péri lésionnelle. Traitement: repos simple avec changement d'activité professionnelle.

OBSERVATION N° 19
CAWLEY (1) 1972

Homme de 35 ans. SA depuis l'âge de 21 ans avec dorso lombalgies. VS = 61mm/h. *Eléments du diagnostic de SA*: sacroiléite bilatérale. *Les lésions de spondylodiscite*: géode de la région paracentrale «d'un plateau vertébral de l'espace D11-D12», pincement discal, zone de condensation péri lésionnelle. Traitement: port d'un lombostat.

OBSERVATION N°20
CAWLEY (1) 1972

Homme de 40 ans. SA connue depuis 10 ans avec lombalgies lors de l'hospitalisation. *Eléments de diagnostic de SA* : sacroiléite bilatérale. *Les lésions de spondylodiscite*: petite géode de siège para central au niveau du plateau vertébral supérieur de L3 et inférieur de L5, pincement des espaces L2-L3 et L5-S1, pas de syndesmophytose à ces niveaux. *Compte rendu histologique*: à propos de la lésion en L3: tissu discal avasculaire pénétrant dans le corps vertébral et entrant en contact avec une zone de cartilage réactionnel attenante au tissu osseux environnant. Celui-ci est formé d'os lamellaire à disposition trabéculaire, entourant une moelle hypocellulaire et oedematiée. Le reste du corps vertébral est ostéoporotique.

OBSERVATION N°21
DOURY (6) 1975

Femme de 43 ans ayant une sœur jumelle vraie atteinte de SA. A 24 ans, accident de la circulation qui laisse comme séquelles des sciatalgies chroniques. Un an plus tard, apparition de lombalgies basses sur ce fond de sciatalgies, et un bilan radiographique conduit au diagnostic de SA. L'évolution va se faire pendant 18 ans, par poussées (3 à 4 par an) contrôlées par un traitement dont la nature n'est pas communiquée.

A 43 ans, sans nouvelle notion de traumatisme, et dans un contexte de bon état général, apparition de lombalgies aigues, avec raideur lombaire et douleurs à la pression de l'apophyse épineuse de L4. *Le diagnostic de SA* est alors confirmé avec sacroiléite bilatérale au stade II et syndesmophytose rachidienne légère, mais étagée de D10 à L1. Le groupage leucocytaire est HLA B 27. *Les lésions de spondylodiscite*: géode creusée au niveau du plateau vertébral inférieur de L3, se raccordant à angle aigu avec celui-ci et s'ouvrant dans l'espace L2-L3 qui est pincé. Sur des radiographies antérieures, le disque à ce niveau était respecté et la géode inexistante.
Bilan biologique: cuti normalement positive, test de Wright négatif, VS = 25 mm/h.
Scintigraphie: hyperfixation de la région L3-L4 (pas d'autre renseignement).
Traitement: kétoprofène qui soulage la malade en 48 heures et sera suivi de façon pratiquement ininterrompue.
Evolution: remarquable stabilité des lésions d'après un contrôle radiographique

pratiqué deux ans plus tard.

OBSERVATION N°22
DOURY (6) 1975

Homme de 22 ans ayant fait à 18 ans une chute sur le dos avec comme séquelles des douleurs fessières et des sciatalgies à bascule. Bilan radiographique normal à cette date. A 21 ans, nouveau traumatisme suivi d'une exacerbation des symptômes. De nouvelles radiographies sont normales.

Devant l'échec d'une thérapeutique antalgique (non précisée) le malade est hospitalisé pour bilan. Rachialgies nocturnes et dérouillage matinal prolongé résume le tableau clinique à cette époque. *Eléments du diagnostic de SA* : sacroiléite bilatérale au stade II, groupage leucocytaire HLA B 27. Pas de syndesmophytose rachidienne. *Les lésions de spondylodiscite* : géode creusée au niveau du plateau vertébral inférieur de L4, se raccordant à angle aigu avec lui, s'ouvrant dans l'espace L4-L5 qui est pincé, et zone de condensation péri lésionnelle. Cette lésion est absente sur des clichés antérieurs.
Bilan biologique : cuti normalement positive, test de Wright négatif, VS = 16mm/h.
Scintigraphie osseuse : pas d'hyperfixation rachidienne (pas d'autre renseignement).
Traitement : kétoprofène, instauré avec succès puisque le malade peut reprendre son activité professionnelle (peintre en bâtiment).
Evolution : après un délai de quelques mois, un nouveau bilan radiographique montre une stabilité des lésions.

OBSERVATIONS PERSONNELLES

AUTEURS	OBS N°	DATE	AGE	M	F	ATCD traumatisme	AGE DU MALADE LORS DU DIAGNOSTIC DE SA	DÉLAIS D'APPARITION DE LA S.D.	MODE DE DÉBUT DE LA SA	Siège des doul
Obs. pers.	1	1976	29	+		0	29 ans	Inaugurale	sciatalgies	L
Obs. pers.	2	1977	29	+		0	29 ans	Inaugurale	douleurs retrotrochanterien.	L

OBSERVATIONS DE LA LITTÉRATURE

LANHAM (15)	3	1960	24	+		0	24 ans	Inaugurale	sciatalgies bilat. + lombalgies	L
LANHAM (15)	4	1960	43	+		0	41 ans	2 ans	lombalgies + cervicalgies	L
LANHAM (15)	5	1960	19	+		0	19 ans	Inaugurale	lombalgies	L
LANHAM (15)	6	1960	65		+	0	62 ans	3 ans	rachialgies diffus. + sciatalgies	C
COSTE (2)	7	1963	50	+		+	50 ans	Inaugurale	lombalgies	L + D
JUVIN (14)	8	1964	37	+		0	33 ans	4 ans	lombalgies	L + D
PRATS (18)	9	1964	36	+		0	33 ans	3 ans	lombalgies + sciatalgies	L
PRATS (18)	10	1964	28	+		0	18 ans	9 ans	lombalgies + dorsalgies	L
STREDA (23)	11	1964	41	+		?	39 ans	2 ans	?	?
STREDA (23)	12	1964	28	+		?	26 ans	2 ans	?	?
GUERIN (9)	13	1964	?	+		?	SA peu	évoluée	?	?
GUERIN (9)	14	1964	?	+		?	SA peu	évoluée	?	?
DIHLMANN (5)	15	1966	38	+		?	36 ans	2 ans	?	?
DIHLMANN (5)	16	1966	27	+		?	?	?	?	?
WLODZIMIER (25)	17	1972	31	+		0	17 ans	14 ans	gonalgies + rachialgies	L + D
CAWLEY (1)	18	1972	46	+		0	42 ans	4 ans	dorsolombalgies	L + D
CAWLEY (1)	19	1972	35	+		0	21 ans	14 ans	dorsolombalgies	L + D
CAWLEY (1)	20	1972	40	+		?	30 ans	10 ans	lombalgies	L
DOURY (6)	21	1975	43		+	0	25 ans	18 ans	lombalgies +sciatalgies	L
DOURY (6)	22	1975	22	+		+	22 ans	Inaugurale	lombalgies + sciatalgies	L

M: Masculin F: Féminin L: Lombaire D: Dorsal C: Cervical SA: Spondylarthrite

eur is	VS	région lésée	PLATEAU VERTÉBRAL ATTEINT	PINCEMENT DISCAL	stade de sacro iléite	syndesmo. phytose du foyer de S.A	syndesmo. en DHS. du foyer de S.D	Localisation extra rachidien	scintigraphie vertébrale	HLA B27
	8	L	L3 sup, L4 sup	L2 - L3, L3-L4	II	0	+	0	+ L1, L2, L3	0
	11	D + L	D11, L1 inf D12-L1-L2-L3 sup	D11-D12, D12-L1 L1-L2, L2-L3	I	0	0	0	négative	0
	27	L	L2 inf	L2 - L3	I	0	0	coxite arthrite art post L	?	?
	18	L	L1 inf, L2 sup	L1 - L2	+ stade?	0	+	iritis	?	?
	32	L	L3 inf, L4 inf	L3-L4, L4-L5	I	0	0	0	?	?
	115	C	C2 inf, C3 inf, C4 sup	C2-C3, C3-C4	+ stade?	0	0	0	?	?
	25	L + D	D11 inf, D12 sup D12 inf, L1 sup	?	+ stade?	0	+	coxite	?	?
	60	D	D11 inf	D11-D12	II	+	+	coxite	?	?
	37	L	L2 inf, L3 sup	L2-L3	II	0	+	coxite	?	?
	24	L + D	L4 inf, D8, D9, D10 inf D9, D10, D11 sup	L4-L5, D8-D9 D9-D10, D10-D11	III	0	+	iritis	?	?
	?	D	D8 inf, D9 sup	D8-D9	III clas B	0	+	0	?	?
	?	D	D10 inf	D10-D11	IV class B	0	+	0	?	?
	?	L	?	?	+ stade?	0	+	?	?	?
	?	L	?	?	?	0	?	?	?	?
	6	L	L4 inf	L4-L5	+ stade?	0	+	?	?	?
	30	L	L3 sup	L2-L3	+ st ?	0	+	?	?	?
	35	D	D10 inf, D11 sup	D10-D11	II	0	+	0	?	?
	?	L + D	D10-D11, D11-D12	D10-D11, D11-D12	+ st ?	?	?	?	?	?
	61	L + D	D12-L1	D12-L1	+ st ?	?	?	?	?	?
	?	L	L3 sup, L5 inf	L2-L3, L5-S1	+ st ?	0	?	?	?	?
	25	L	L3 inf	L3-L4	II	0	+	0	+ en L3-L4	+
	16	L	L4 inf	L4-L5	II	0	0	0	négative	+

S.D.: Spondylodiscite

ÉTUDE CLINIQUE ET BIOLOGIQUE

I - ÉTUDE CLINIQUE

1 - Les antécédents

Ils sont rares. On retrouve seulement:

- *un iritis* dans les observations N°4 et N°10
- *un traumatisme direct* du rachis pour les cas N°7 et N°22
- *une notion d'effort* suivi de lombalgies pour le malade N°2

2 - Age et sexe

Le tableau N°2 basé sur les 20 cas où la date du diagnostic est précisée montre l'âge des malades lors de la découverte de la spondylodiscite et permet simplement de souligner sa survenue habituelle entre 20 et 50 ans avec cependant des âges extrêmes de 19 et de 65 ans.

Age des malades	0-10 ans	10-20 ans	20-30 ans	30-40 ans	40-50 ans	50-60 ans	60-70 ans
Nombre de malades	0	1	7	5	5	1	1

Tableau N°2:Nombre de malades pour chaque décennie lors de la découverte de la spondylodiscite

L'âge moyen dans cette brève série est de 35 ans.

Il est intéressant de comparer cette moyenne d'âge à celle des malades atteints de discospondylite quelqu'en soit la forme au cours de la SA, telle qu'elle est précisée par différents auteurs: 46 ans pour Jacqueline (12), 40 ans pour Seaman (22), 42 ans pour Coste (2), 41 ans pour Scotto (21) et 47 ans pour Lanham (15).

Il semble donc que les spondylodiscites pseudo-dystrophiques apparaissent plus précocement que les formes classiques.

3 - Délai d'apparition par rapport au début de la SA

Il est connu pour 19 malades et est en moyenne de 5 ans

- dans 6 cas, la spondylodiscite pseudo-dystrophique est inaugurale, découverte en même temps que les premiers temps que les premiers signes radiologiques de SA.
- dans 8 cas, le délai d'apparition est de 2 à 4 ans.
- dans 5 cas, ce délai est de 9 à 18 ans.

A partir des grandes séries de la littérature, Scotto (21) fait l'étude récapitulative des délais d'apparition des différents types de spondylodiscite de la SA et montre que ces lésions sont surtout l'apanage des SA anciennes et évoluées (15 ans en moyenne).

Comparativement, il semble donc que les spondylodiscites pseudo-dystrophiques se développent plutôt chez des sujets atteints de SA peu évoluée, constatation déjà faite par Louyot (16) en 1956, et par d'autres auteurs (10-15).

Plus rarement, ces lésions peuvent apparaitre sur des SA anciennes (OBS N° 10, 17, 19, 20, 21).

TABLEAU N° 3: COMPARAISON DES FRÉQUENCES DES SPONDYLODISCITES EN GÉNÉRAL ET DES SPONDYLODISCITES «PSEUDO DYSTROPHIQUES»

ANNÉE	AUTEURS	NOMBRE DE SA	NOMBRE DE SPONDYLODISCITE	%	NOMBRE DE SPONDYLODISCITE «PSEUDO DYSTROPHIQUE»	%
1951	GUEST (11)	90	7	7,7%	0	0 %
1951	FORESTIER (8)	200	1	0,5%	0	0 %
1956	JACQUELINE (12)	200	8	4 %	0	0 %
1960	LANHAM (15)	411	11	2,6%	4	0,9%
1960	WHOLEY (24)	en 10 ans	10	?	0	0 %
1962	SEAMAN (22)	110	11	10 %	0	0 %
1962	DILSEN (4)	97	8	8,2%	0	0 %
1962	LOUYOT (17)	180	13	7,2%	0	0 %
1963	COSTE (2)	171	15	8,7%	1	0,5%
1964	PRATS (18)	150	15	10 %	2	1,3%
1964	STREDA (23)	250	38	15 %	2	0,8%
1965	JACQUELINE (13)	165	14	8,4%	0	0 %
1966	DIHLMANN (5)	549	15	2,7%	2	0,3%
1970	RAVAULT (19)	206	7	3,3%	0	0 %
1970	DANEO (3)	17	2	11 %	0	0 %
1970	SAVOINI (20)	29	1	3,4%	0	0 %
1972	CAWLEY (1)	100	17	17 %	3	3 %
1972	SCOTTO (21)	90	7	7,7%	0	0 %
1972	WLODZIMIERZ (25)	438	21	4,7%	1	0,2%
1975	DOURY (6)	150	6	4,6%	2	1,3%
		T = 3603	T = 217	M = 6%	T = 17	M = 0,4%

T = Total
M = Moyenne

4 - Fréquence

Si l'on se réfère aux séries de SA mentionnant l'existence de discospondylites, rapportées de 1951 à 1975, et résumées dans le tableau N°3, on constate que la fréquence des discospondylites est de 6% et que celle des formes pseudodystrophyques n'exède pas 0,4%.

Ainsi se trouve soulignée la rareté de ce type de lésion vertébrale au cours de la SA.

5 - Signes cliniques

a - Le contexte spondylarthritique

Il n'est précisé que dans 16 cas sur 22.

Si l'on exclut les observations N°2 et N°17, où la symptomatologie initiale est marquée respectivement par des douleurs rétrotrochantériennes et des gonalgies, dans tous les autres cas les manifestations de début sont essentiellement rachidiennes comme le résume le tableau ci-dessous. (Tableau N°4).

SYMPTOMATOLOGIE INITIALE	NOMBRE DE MALADES	OBSERVATION
dorsolombalgies	3	10, 18, 19
lombalgies	4	5, 7, 8, 20
lombalgies + sciatalgies	5	3, 6, 9, 21, 22
lombalgies + cervicalgies	1	4
sciatalgies	1	1
gonalgies	1	17
douleurs retrotrochanteriennes	1	2

Tableau N° 4: Nombre de malades en fonction de la symptomatologie initiale

En cours d'évolution, des localisations périphériques ne sont expressement mentionnées que dans 4 cas et se résument à la présence d'une coxite uni ou bilatérale. C'est donc apparemment surtout dans les formes essentiellement axiales de la SA que surviennent les spondylodiscites pseudodystrophiques.

b - La traduction clinique de la spondylodiscite

Précisée dans les mêmes 16 observations que précédemment, la séméiologie douloureuse se traduit essentiellement par des rachialgies de siège généralement lombaire (Tableau N°1).

L'existence d'une raideur du rachis est signalée dans 16 cas qui ne se superposent pas strictement aux précédents (Tableau N°1).

Quoiqu'il en soit, il s'agit donc d'une symptomatologie très banale au cours des formes classiques de SA et il n'est pas possible de faire la part de ce qui revient dans cette traduction clinique à la spondylodiscite ou à la SA elle-même.

Cependant, on peut noter une certaine concordance entre le siège des douleurs et celui des lésions de spondylodiscite, relativement probante lorsque l'atteinte est dorsale ou cervicale (Tableau N°1).

II - ETUDE BIOLOGIQUE

1 - La vitesse de sédimentation sanguine

Connue dans 16 cas (Tableau N°5), la VS est comme dans la SA, en général le plus souvent modérement accélérée.

VS	à 10 mm/h	de 10 à 50 mm/h	à 50 mm/h
nombre de cas	2	11	3
observations	N° 1, 15	N° 2, 3, 4, 5, 7, 9, 10, 16, 17, 21, 22	N° 6, 8, 19

Tableau N° 5: Taux de la vitesse de sédimentation sanguine

Elle n'est donc strictement normale que dans 2 cas et supérieure à 50 mm/h que dans 3 cas.

2 - Le groupage HLA

On sait que d'après différentes études réalisées dans la littérature, un groupage HLA type B 27 est retrouvé dans environ 90% des cas de SA, et représente un argument diagnostique de valeur dans les formes atypiques.

En ce qui concerne notre série, cet examen n'a été réalisé que dans 4 cas,

et nous ne pouvons que mentionner sa positivité dans les deux observations de DOURY (6) et sa négativité dans nos 2 observations personnelles.

ÉTUDE RADIOLOGIQUE ET SCINTIGRAPHIQUE

I - ETUDE RADIOLOGIQUE

1 - Contexte radiologique général

A - Les lésions sacroiliaques

L'existence d'une sacroiléite bilatérale est formellement notée dans toutes les observations exception faite d'un cas de Guerin et Sichere (9) (cas N°14), rapporté très succintement. Le stade précis de ces lésions est connu dans 12 cas lors de la découverte de la spondylodiscite (Tableau N°6).

Stade de la sacroileite	stade I	stade II	stade III (et IV de Streda (23))
Nombre de cas	3	6	3

Tableau N° 6: Nombre de malades pour chaque stade de sacroiléite

Tous les stades de sacroiléite sont donc observés dans cette série mais avec une nette prédominance pour les stades initiaux.

B - La syndesmophytose en dehors des foyers de spondylodiscite

Son étude est mentionnée dans 18 cas sur 22 (Tableau N°1). Elle est présente de façon plus ou moins étagée dans 13 cas et absente dans 5 cas, dont un de nos cas personnels.

On peut donc admettre à la fois sa fréquence et son inconstance d'ailleurs retrouvée dans les autres types de lésions destructives disco-vertébrales de la SA.

C - Les autres signes vertébraux

Une arthrite des articulations postérieures lombaires n'est rencontrée que dans une observation (N°3).

2 - Signes radiologiques de la spondylodiscite

A - Aspect des lésions

a - **L'érosion géodique**: L'érosion géodique du plateau vertébral est un signe constant. Elle se présente comme une perte de substance ouverte dans l'espace discal et se raccordant avec le plateau vertébral habituellement par un angle aigu. Elle se situe le plus souvent dans la région centrale ou para centrale du plateau (Type d de Cawley - (1) -), plus rarement en situation rétromarginale antérieure (Type c de Cawley - (1) -). Son diamètre est variable, allant de quelques millimètres à 1 à 2 centimètres.

b - **L'ostéosclérose péri lésionelle**: Les bords de la géode sont habituellement nets, dessinés à l'emporte pièce, mais peuvent cependant, dans certains cas, revêtir un aspect flou et indécis (OBS N°16). Il existe constamment une condensation osseuse cernant le pourtour de la lésion et se présentant comme un liseré dense et homogène, d'importance variable, réalisant soit une simple bordure densifiante péri lésionnelle, soit une épaisse zone de condensation intéressant une partie importante du corps vertébral (OBS N°20).

c - **Le pincement discal** représente le troisième signe radiologique essentiel puisqu'il est retrouvé avec certitude dans 19 observations.

d - **La syndesmophytose**: En revanche, comme dans les autres formes de spondylodiscite de la SA, l'existence d'une syndesmophytose au niveau du foyer de discospondylite est exceptionnelle puisqu'elle n'est représentée que dans une observation (N°8).

B - Localisation des lésions

La localisation des foyers de spondylodiscite est connue dans 20 observations:

- Dans 10 cas, le siège est exclusivement lombaire sans répartition préférentielle nette pour un étage déterminé.
- Dans 9 cas, les lésions sont localisées au rachis dorsal ou à la charnière dorso lombaire, et il convient de souligner que seule la moitié inférieure de

la colonne dorsale est intéressée puisqu'aucune atteinte n'est notée au-dessus de D8.

- Enfin, dans 1 cas, le siège de la spondylodiscite est cervical (OBS N°6).

Quand au nombre des étages discaux atteints chez chaque malade, et également apprécié d'après 20 observations, il se présente de la façon suivante:

1 seul étage: 12 cas
2 étages : 6 cas
4 étages : 2 cas

On est donc amené à souligner d'une part la grande prépondérance des localisations dorsales basses et lombaires, et d'autre part, la relative fréquence des formes unifocales.

On peut encore mentionner que dans 10 cas, la répartition des géodes réalise une image en miroir.

II - ETUDE SCINTIGRAPHIQUE

Une scintigraphie au pyrophophate de technècium n'a été réalisée que dans les cas de Doury (6) et dans nos deux cas personnels.

Une hyperfixation au niveau de la région rachidienne, siège de la discospondylite est manifeste dans 2 cas (OBS N°1 et 21) mais manque dans deux autres observations (OBS N°2 et 22).

ÉVOLUTION

1 - ÉVOLUTION CLINIQUE

Dans 14 cas, l'évolution clinique est constamment favorable soit sous l'influence d'un repos relatif, avec changement de travail ou lombostat (OBS N°18 et 19) soit avec un traitement non précisé (OBS N°9 et 10) soit surtout sous l'action des antiinflammatoires non stéroidiens (OBS N°1, 2, 3, 4, 5, 6, 7, 8, 21, 22).

2 - ÉVOLUTION RADIOLOGIQUE

Connue dans 7 cas seulement, elle est variable suivant les observations. Dans 4 cas, il y a, avec un délai de 6 mois à 2 ans, stabilité des lésions radiologiques (OBS N°1, 15, 21, 22).

Dans 3 cas, avec un délai de 1 à 5 ans, une aggravation manifeste se produit, soit modérée avec nette augmentation des géodes et de l'ostéosclérose (OBS N°11 et 17) parfois associée à une accentuation du pincement discal (OBS N°11), soit importante, avec extension des lésions à l'ensemble des plateaux, réalisant un aspect classique de s spondylodiscites (OBS N°7).

DIAGNOSTIC DIFFÉRENTIEL ET PROBLEMES NOSOLOGIQUES

1 - DISCOSPONDYLITES INFECTIEUSES ET MAL DE POTT

Il s'agit là du problème le plus préoccupant qui se pose, avec d'autant plus d'acuité que les lésions vertébrales font partie de la scène inaugurale de la SA, qu'elles sont monofocales, ou qu'il existe un contexte général particulier (Notion de tuberculose personnelle ou familiale dans les observations N° 1 et 8).

En fait, en dehors d'arguments fournis par la scène clinique, (absence de température, pas d'altération nette de l'état général) et par la négativité des tests biologiques de valeur étiologique, (sérodiagnostic mélitococcique, antistreptolysine, etc...) on trouve, dans les données radiologiques, des signes dont la coexistence est habituellement déterminante: lésions sacroiliaques et parfois vertébrales typiques de la SA, contraste entre la discrétion des érosions vertébrales et l'importance de la condensation péri lésionnelle, stabilité ou évolutive très lente des lésions de discospondylite.

2 - DYSTROPHIES RACHIDIENNES DE CROISSANCE

En réalité, le diagnostic le plus difficile est représenté par l'épiphysite vertébrale qui doit être à priori d'emblée envisagée étant donnée d'une part la fréquence de cette dystrophie et par conséquent sa coexistence possible avec la SA, et d'autre part, la similitude des aspects radiologiques de la hernie intra spongieuse avec les lésions disco vertébrales rencontrées dans nos observations.

Ainsi se trouve posé le problème de l'existence même des formes pseudo dystrophiques de la SA et ouverte la discussion nosologique qu'elle pose.

Un certain nombre d'arguments peuvent être avancés en faveur de leur réalité:

- *arguments radiologiques*: caractère volontiers monofocal des lésions qui n'intéressent qu'un seul disque dans plus de la moitié des cas, localisation essentiellement dorsale basse et lombaire, et surtout absence d'autre stigmate d'épi-

physite (l'altération des plateaux vertébraux se limite à une érosion localisée sans irrégularité ni aspect feuilleté, et il n'y a pas de modification morphologique générale des corps vertébraux intéressés).

Ces arguments sont retrouvés dans toutes les observations. De plus, dans 3 cas de la littérature (OBS N°8, 21, 22) et dans nos 2 cas personnels (OBS N°1, 2), des clichés antécédents du rachis réalisés deux à trois ans auparavant étaient normaux.

- *arguments évolutifs*: effectivement, comme nous l'avons précédemment souligné, dans 7 cas où l'évolution a été suivie radiologiquement, si les lésions sont demeurées stables dans 4 cas, elles se sont progressivement aggravées dans les 3 autres observations, authentifiant leur caractère évolutif et excluant l'éventualité de leur nature dystrophique.

- *arguments histologiques*: ils sont rares et contradictoires. Dans la seule étude histologique réalisée dans notre série (OBS N°20) aucun signe inflammatoire n'est décelé au sein de la lésion qui est essentiellement constituée de tissu discal avasculaire. En revanche, François (7), dans un travail essentiellement histologique et de ce fait exclu du cadre des observations que nous avons analysées, trouve, dans 2 cas, au niveau des géodes tout à fait semblables à celle de nos malades, la présence de granulomes inflammatoires; de plus, il constate dans l'un de ses cas, que la lésion du plateau vertébral est associée à une spondylite antérieure.

Que conclure au terme de cette analyse?

Certes, la réalité de la spondylodiscite pseudo-dystrophique ne peut être admise sans réserve dans les observations ne comportant ni contrôle radiologique préalable témoignant de l'intégrité initiale du rachis, ni contrôle radiologique secondaire, signant l'évolutivité des lésions.

En revanche, leur existence parait démontrée dans les cas possédant les arguments précédents et c'est essentiellement en fournissant, particulièrement à la suite de Doury (6) la preuve de leur apparition au cours de la SA sur une colonne vertébrale dont l'intégrité antérieure est prouvée radiologiquement, que les deux observations personnelles qui représentent la base de cette étude ont un réel intérêt bien qu'elles n'aient pas fait l'objet de vérification histologique.

CONCLUSIONS

En se basant sur deux observations personnelles et sur vingt observations retrouvées dans la littérature, ce travail se propose de réaliser une étude analytique et critique de lésions disco vertébrales discrètes simulant de très près la hernie de Schmorl et rencontrées au cours de la spondylarthrite ankylosante (SA). Elles associent effectivement une érosion géodique du plateau vertébral, une ostéosclérose périlésionnelle, et un pincement discal.

Rencontrées dans moins de 0,5% des SA, elles sont habituellement découvertes soit de façon concomitante avec le rhumatisme inflammatoire, soit dans un délai inférieur à 5 ans d'évolution (14 cas sur 19). Elles paraissent être l'apanage des formes axiales, et leur traduction clinique, faite de douleurs vertébrales et de raideur rachidienne, se confond avec celle de la SA.

Malgré leur similitude avec l'épiphysite vertébrale, leur appartenance au cadre de la spondylarthrite repose sur un faisceau d'arguments:

- radiologiques: caractère volontiers monofocal, localisations presque essentiellement dorsales basses et lombaires, absence d'autre stigmate de dystrophie de croissance. De plus, dans cinq observations dont les deux nôtres, aspect normal de clichés du rachis réalisés 2 à 3 ans auparavant.
- évolutifs: dans 7 cas où l'évolution est connue, on observe à côté de 4 cas où les lésions restent stables dans un délai de 6 mois à 2 ans, 3 cas où survient une aggravation manifeste dans un délai de 1 à 5 ans.
- histologiques: rares et contradictoires, ils manquent dans la série analysée ici, mais existent dans le travail essentiellement anatomique de R.J. François.

Le terme de spondylodiscite pseudo-dystrophique est proposé pour désigner de telles lésions, de préférence à la dénomination de pseudo pottique parfois utilisée antérieurement à leur égard.

Le Président de la Thèse

VU et PERMIS D'IMPRIMER
LYON, le 4 OCT. 1977
Le Président de l'Université
CLAUDE BERNARD LYON I

Professeur D. GERMAIN

Le Directeur
de l'U.E.R. LYON-NORD

Professeur Agrégé J.P. NEIDHARDT

INDEX DES TABLEAUX

Tableau N° 1 : tableau récapitulatif des observations. P...

Tableau N° 2 : nombre de malades pour chaque décennie lors de la découverte de la spondylodiscite. P...

Tableau N° 3 : comparaison des fréquences des spondylodiscites en général et des spondylodiscites pseudodystrophiques. P...

Tableau N° 4 : nombre de malades en fonction de la symptomatologie initiale. P...

Tableau N° 5 : taux de la vitesse de sédimentation sanguine.

Tableau N° 6 : nombre de malades pour chaque stade de sacroiléite. P...

INDEX DES FIGURES

Fig.1: sacroiléite bilatérale au stade II (OBS N°1 - 1976). P...

Fig.2: images de perte de substance sous jacente aux plateaux supérieurs de L3 et L4. Pincements discaux L2-L3 et L3-L4 (OBS N°1 - 1976). P...

Fig.3: aspect tomographique des lésions qui se présentent comme de véritables géodes largement ouvertes dans l'espace discal (OBS N°1 - 1976). P...

Fig.4 a et b: cliché centré sur la charnière dorso lombaire: pincement discal D11-D12 avec grignotement des plateaux vertébraux (a) et dyndesmophytose marginale droite (b) (OBS N°1 - 1976). P...

Fig.5 a et b: clichés de 1973. Sacroiléite bilatérale au stade 1 (a). Intégrité du rachis lombaire (b) (OBS N°1). P...

Fig.6: discrète image géodique des plateaux supérieurs de L1, L2, et L3 avec pincement des disques correspondants. Légère abrasion de l'angle antéro supérieur de L4 (OBS N°2 - 1976). P...

Fig.7: tomographies précisant l'aspect et l'extension des lésions (OBS N°2 - 1976). P... et P...

Fig.8: sacroiléite bilatérale au stade 1 (OBS N°2 - 1976). P...

Fig.9: intégrité du rachis lombaire en 1973 (OBS N°2). P...

BIBLIOGRAPHIE

1 - **CAWLEY M.I.D., CHALMERS T.M., BALL J., et KELLGREN J.H.,** Destructive lesions of vertebral bodies in ankylosing spondilitis. Ann. Rheum. Dis., 1972, 31: 345-348.

2 - **COSTE F., DELBARRE F., CAYLA J., MASSIAS P., et BEASLAY E.,** Spondylites destructives dans la spondylarthrite ankylosante., Presse Med. 1963, 71 (N°20): 1013-1016.

3 - **DANEO V. et DI VITTORIO S.,** La spondylodiscite de la spondylarthrite ankylosante. Rev. Rhum., 1970, 37 (2): 155-158.

4 - **DILSEN N., Mc EWEN C., POPPEL M., GERSH W.J., DITATA D. et CARMEL P.,** A comparative roentgenologie study of rheumatoid arthritis and rheumatoid (ankylosing) spondylitis. Arth. and Rheum., 1962, 5: 341-368.

5 - **DIHLMANN W.,** Die sog. spondylitis anterior, discitis und spondylodiscitis bei Morbus Bechterew. Schüssel zum verständnis dieser erkrankung. Fortsch. Roentgenstr. 1966, 104, (5): 699-715.

6 - **DOURY P., DELAHAYE R.P., PATTIN S., METGES P.J., MONTELY J.M., WAHL D., STORCH, et SALHI A.,** Spondylodiscite pseudopottique au cours de la spondylarthrite ankylosante. Ann. Med. Int., 1975, 126 (10): 6976701.

7 - **FRANÇOIS R.J.,** Le rachis dans la spondylarthrite ankylosante., Thèse de l'université catholique de Louvain. 1975.

8 - **FORESTIER J., JACQUELINE F., et ROTES-QUEROL J.,** La spondylarthrite ankylosante. Masson (Paris) 1951.

9 - **GUERIN G. et SICHERE R.M.,** Les dystrophies rachidiennes de croissance chez l'adulte, problème diagnostic et incidences medico legales. Rev. Rhum. 1964: 425-437.

10 - **GUERIN C. et MAITRE M.,** Les lésions discales de la pelvispondylite rhumatismale. Act. Rhum. 1965-1966: 61.

11 - **GUEST C.M. et JACOBSON H.G.,** Pelvic and extra pelvic osteopathy in rheumatoid spondylitis. A clinical and roentgenographic study of 90 cases. Am. J. Roentgenol. 1951, 67: 760-768.

12 - **JACQUELINE F.,** Troubles de la structure osseuse et lésions destructives de la spondylarthrite ankylosante. J. Radiol. Electr., 1956, 37: 887-893.

13 - **JACQUELINE F.,** Destruction du rachis antérieur lombo dorsal au cours de la spondylarthrite ankylosante. Rhumatologie, 1965, 17: 223-238.

14 - **JUVIN E.,** A propos d'un cas de spondylodiscite pseudopottique chez un malade porteur d'une pelvi spondylite et d'une tuberculose pulmonaire. Thèse med. (Paris) N°282, 1964.

15 - **LANHAM B.,** Les lesions destructives discovertébrales au cours de la pelvispondylite rhumatismale. Thèse med. (Paris) 43p. 1960.

16 - **LOUYOT P.,** Aspects radiologiques de la spondylarthrite ankylosante. Sem. Hop. Paris, 1956, 32: 2290-2300.

17 - **LOUYOT P., GAUCHER A., MATHIEU J., et MIQUEL G.,** Les lésions destructives des vertèbres dans la spondylarthrite ankylosante. Rev. Med. de Nancy, 1962, 85: 250-262.

18 - **PRATS R.,** Etude clinique et radiologique du rachis dans 150 cas de spondylarthrite ankylosante. These med. Montpellier, N°44, 1964.

19 - **RAVAULT P.P., LEJEUNE E., BOUVIER M., JEANNERET J., MEUNIER P., QUENEAU P., et ROBILLARD J.,** Les formes atypiques de la spondylarthrite ankylosante. (A propos de l'analyse de 236 observations). Rev. Rhum., 1970, 37: 197-206.

20 - **SAVOINI E. et GRANDESSO F.,** Lesioni distruttive del rachide nella spondiloarthrite anchilopoietica. Chir. Organi. Mov., 1970, 58 (5): 427-437.

21 - **SCOTTO B.,** Les spondylodiscites de la spondylarthrite ankylosante. Memoire de CES, Rhumatologie, Marseille 1972.

22 - **SEAMAN W.B. et WELLS J.,** Destructive lesions of vertebral bodies in rhumatoid disease. Amer. J. Roentgenol., 1961, 85: 241-250.

23 - **STREDA A.,** Inflammatory destructive changes in the spinal column in ankylosing spondylitis. Radiol. Diagn. (Berlin), 1964, 43 (5): 43-60.

24 - **WHOLEY M.H., PUGH D.G. et BICKEL W.H.,** Localised destructive lesions in rheumatoid spondylitis. Radiology, 1960, 76: 54-56.

25 - **WLODZIMIERZ L. et ALICJA C.,** Destructive lesions in the vertebral column in the course of ankylosing spondylitis. Pol. Rev. Rad. Nuc. Med., 1972, 36: 1-11.